**MedikCase**

Система самостоятельной подготовки к аккредитации

ТОЛЬКО ДЛЯ ЛИЧНОГО ИСПОЛЬЗОВАНИЯ

# Стоматология хирургическая

Высшее образование | DOCX · PDF | Задач: 2 | Вопросов: 24

Сформировано: 21.11.2026, 03:43 МСК

## ВАЖНАЯ ИНФОРМАЦИЯ ПЕРЕД НАЧАЛОМ

### 1 Материалы предназначены для одного покупателя

Используйте файлы только для личной подготовки. Не передавайте их третьим лицам, не публикуйте, не размещайте в открытом доступе и не перепродавайте полностью или частично.

### 2 Источник материалов - ФМЗА

Вопросы и ситуационные задачи получены только из опубликованных материалов Методического центра аккредитации специалистов.

Официальный сайт fmza.ru ›

### 3 Ответы можно проверить самостоятельно

Используйте комплект при прохождении репетиционного экзамена и убедитесь, что выбранные ответы совпадают с результатом официальной системы.

Открыть репетиционный экзамен ›

### 4 Состав материалов может обновляться

ФМЗА может изменять формулировки, порядок и состав заданий. Перед подготовкой используйте актуальную версию комплекта и сверяйтесь с официальным источником.

Важно: MedikCase систематизирует материалы ФМЗА для самостоятельной подготовки, не изменяя смысл вопросов и ответов. Актуальность комплекта можно проверить в официальном репетиционном экзамене.

## Сайт, обновления и поддержка

- **medikcase.ru**
- Telegram: @medikcase
- **support@medikcase.ru**

Сайт

Telegram

# Содержание

Нажмите на задачу, чтобы перейти к ней. Справа указана страница.


| | | |
|---|---|---|
| **0001** | Пациент 27 лет обратился к врачу-стоматологу. | 3 |
| **0002** | Женщина 46 лет обратилась к врачу-стоматологу-хирургу. | 11 |

# Ситуационная задача 0001

12 вопросов · Стоматология хирургическая · Высшее образование

## 1. УСЛОВИЕ СИТУАЦИОННОЙ ЗАДАЧИ

### 1.1. Ситуация

Пациент 27 лет обратился к врачу-стоматологу.

### 1.2. Жалобы

на

- невозможность закрыть рот,
- слюнотечение,
- боль в области ВНЧС с двух сторон,
- чувство страха.

### 1.3. Анамнез заболевания

- Во время приема пищи пациент чрезмерно широко открыл рот (откусывал яблоко), после чего услышал два сильных щелчка в области правого и левого уха.
- Самостоятельно закрыть рот у пациента не получилось.
- Ранее подобных явлений не отмечал.

### 1.4. Анамнез жизни

- Рос и развивался в соответствии с возрастом и полом.
- Хронические заболевания: отрицает.
- Пациент активно занимается силовыми видами спорта, однако частые физические травмы отрицает.
- Со слов пациента, часто принимает стероидные препараты.
- Генетические заболевания: отрицает.
- Аллергические реакции: отрицает.
- Эпидемиологический анамнез: ВИЧ, гепатит, сифилис – отрицает.
- На эндемичные территории не выезжал.
- Контакт с инфекционными больными отрицает.

### 1.5. Объективный статус

Общее состояние: удовлетворительное. Лимфоузлы не увеличены, безболезненны при пальпации, подвижны.

Объективно: Конфигурация лица не изменена. Рот открыт на 5 см. Движение нижней челюсти невозможно. При пальпации в области ВНЧС справа и слева головки мыщелковых отростков не определяются. Пальпация безболезненная.

В полости рта: слизистая оболочка бледно-розового цвета, умеренно увлажнена, без видимых патологических изменений.

Зубная формула:

| О | П | П | | С | | | | | | | | | П | П | О |
|---|---|---|---|---|---|---|---|---|---|---|---|---|---|---|---|
| 1.8 | 1.7 | 1.6 | 1.5 | 1.4 | 1.3 | 1.2 | 1.1 | 2.1 | 2.2 | 2.3 | 2.4 | 2.5 | 2.6 | 2.7 | 2.8 |
| 4.8 | 4.7 | 4.6 | 4.5 | 4.4 | 4.3 | 4.2 | 4.1 | 3.1 | 3.2 | 3.3 | 3.4 | 3.5 | 3.6 | 3.7 | 3.8 |
| О | К | П | | | | | | | | | С | П | П | П | О |

## 1. План обследования

### Вопрос 1

При проведении рентгенологического метода исследования, наиболее информативным для диагностики патологии ВНЧС является

1. обзорная рентгенограмма черепа в носо-подбородочной проекции
2. **рентгенограмма по Парма**
3. рентгенограмма нижней челюсти в тангенциальной проекции
4. обзорная рентгенограмма костей лицевого черепа в боковой проекции

**Правильный ответ:**
**2 - рентгенограмма по Парма**

**ОБОСНОВАНИЕ**

Проведение рентгенограммы ВНЧС по Парма является доступным и информативным методом для первичной диагностики заболеваний ВНЧС. Данный метод позволяет оценить состояние костных компонентов ВНЧС (головка мыщелкового отростка, суставная ямка), положение головки мыщелкового отростка при открытом и закрытом рте.

Хирургическая стоматология : национальное руководство / под ред. А. А. Кулакова. - Москва : ГЭОТАР-Медиа, 2021. (1)

## 3. Результаты рентгенологического метода обследования

### 3.1. Рентгенограмма по Парма

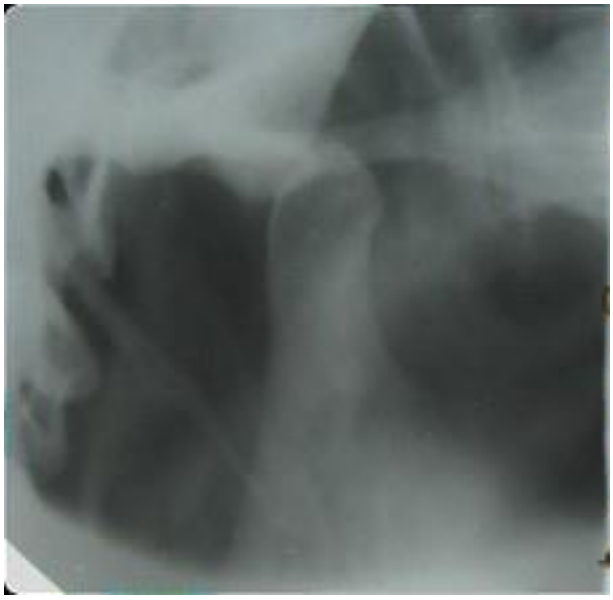

свиридов3_рис1.jpg



свиридов3_рис2.jpg

По данным рентгенограммы определяется переднее смещение головки суставного диска за вершину суставного бугорка.

### 3.3. Рентгенограмма нижней челюсти в тангенциальной проекции

Область ВНЧС в зоне исследования не визуализируется.

### 2. Диагноз

## Вопрос 2

Дифференциальную диагностику данного заболевания проводят с

1. **переломом шейки мыщелкового отростка со смещением**
2. артрозом ВНЧС
3. неспецифическим артритом ВНЧС
4. фиброзным анкилозом ВНЧС

**Правильный ответ:**
**1 - переломом шейки мыщелкового отростка со смещением**

**ОБОСНОВАНИЕ**

При переломе в области шейки мыщелкового отростка происходит смещение большого фрагмента нижней челюсти книзу и кпереди, что клинически может быть схоже с острым передним вывихом нижней челюсти.

Челюстно-лицевая хирургия / под ред. Кулакова А. А. - Москва : ГЭОТАР-Медиа, 2019. - 692 с. (Серия "Национальные руководства") (1)

## Вопрос 3

На основании клинико-рентгенологических данных возможно поставить клинический диагноз

1. Двусторонний перелом нижней челюсти в области шейки мыщелковых отростков
2. **Острый двусторонний передний вывих нижней челюсти**
3. Хронический двусторонний передний вывих нижней челюсти
4. Острый двусторонний задний вывих нижней челюсти

**Правильный ответ:**
**2 - Острый двусторонний передний вывих нижней челюсти**

**ОБОСНОВАНИЕ**

Диагноз поставлен на основании анамнеза (широкое открывание рта и дальнейшая невозможность закрыть рот), объективного осмотра (открытый рот, невозможность пропальпировать положение головок мыщелковых отростков).

Челюстно-лицевая хирургия / под ред. Кулакова А. А. – Москва : ГЭОТАР-Медиа, 2019. – 692 с. (Серия «Национальные руководства») (1)

### 5. Диагноз

S03.0 Острый двусторонний передний вывих нижней челюсти

## Вопрос 4

Причиной данного заболевания является

1. употребление жесткой пищи
2. **чрезмерно широкое открывание рта во время приема пищи**
3. чрезмерные физические нагрузки
4. возможный прием пациентом препаратов стероидных гормонов

**Правильный ответ:**
**2 - чрезмерно широкое открывание рта во время приема пищи**

**ОБОСНОВАНИЕ**

Чрезмерное напряжение мышц опускающих нижнюю челюсть спровоцировало смещение головок мыщелковых отростков кпереди от вершины суставного бугорка.

Челюстно-лицевая хирургия / под ред. Кулакова А. А. - Москва : ГЭОТАР-Медиа, 2019. - 692 с. (Серия "Национальные руководства") (1)

## 3. Лечение

### Вопрос 5

Данному пациенту показано лечение в качестве

1. остеосинтеза нижней челюсти с использованием титановых минипластин и минивинтов
2. **вправления вывиха нижней челюсти по методу Гиппократа**
3. иммобилизации челюстей при помощи индивидуальных проволочных шин и эластических тяг сроком на 30 дней
4. открытой артропластики ВНЧС с репонированием головки мыщелкового отростка и протезированием суставного диска

**Правильный ответ:**
**2 - вправления вывиха нижней челюсти по методу Гиппократа**

**ОБОСНОВАНИЕ**

В качестве лечения, с целью вернуть головку мыщелкового отростка в правильное положение и обеспечить неподвижность нижней челюсти на срок 3-4 дня.

Челюстно-лицевая хирургия / под ред. Кулакова А. А. - Москва : ГЭОТАР-Медиа, 2019. - 692 с. (Серия "Национальные руководства") (1)

### Вопрос 6

Перед проведением лечебных манипуляций показана анестезия

1. мандибулярная
2. туберальная
3. **инфильтрационная в области ВНЧС с двух сторон**
4. по методу Гоу-Гейтса

**Правильный ответ:**
**3 - инфильтрационная в области ВНЧС с двух сторон**

**ОБОСНОВАНИЕ**

Введение анестезирующего вещества в мягкие ткани в области ВНЧС достаточно чтобы сделать процедуру вправления вывиха безболезненной. Проводится с двух сторон.

Челюстно-лицевая хирургия / под ред. Кулакова А. А. – Москва : ГЭОТАР-Медиа, 2019. – 692 с. (Серия «Национальные руководства») (1)

## Вопрос 7

После проведенного вмешательства пациенту необходимо

1. наложить круговую давящую повязку сроком на 2 недели
2. назначить курс антибактериальной и противовоспалительной терапии
3. фиксировать прикус при помощи винтов для межчелюстной фиксации и эластических тяг
4. **фиксировать нижнюю челюсти при помощи теменно-подбородочной пращи Померанцевой-Урбанской сроком на 3-4 дня**

**Правильный ответ:**
**4 - фиксировать нижнюю челюсти при помощи теменно-подбородочной пращи Померанцевой-Урбанской сроком на 3-4 дня**

**ОБОСНОВАНИЕ**

Данная манипуляция необходима для того, чтобы предотвратить рецидив вывиха нижней челюсти, так как связочный аппарат сустава ослаблен.

Челюстно-лицевая хирургия / под ред. Кулакова А. А. - Москва : ГЭОТАР-Медиа, 2019. - 692 с. (Серия "Национальные руководства") (1)

## Вопрос 8

Пациенту в плане лечения рекомендуют

1. провести санацию полости рта
2. **исключить широкое открывание рта на срок 1-1,5 недели**
3. провести курс механотерапии
4. провести курс иглорефлексотерапии

**Правильный ответ:**
**2 - исключить широкое открывание рта на срок 1-1,5 недели**

**ОБОСНОВАНИЕ**

Данный запрет необходим для того чтобы предотвратить повторный вывих нижней челюсти.

Челюстно-лицевая хирургия / под ред. Кулакова А. А. - Москва : ГЭОТАР-Медиа, 2019. - 692 с. (Серия "Национальные руководства") (1)

## Вопрос 9

Через 3 дня от начала лечения пациенту следует назначить курс физиотерапии, включающий

1. амплипульстерапию – 10-12 сеансов
2. обработку низкочастотным лазером области ВНЧС с обеих сторон – 4-6 сеансов
3. местную озонотерапию – 12-14 сеансов
4. **УВЧ-терапию или магнитотерапию – 6-8 сеансов**

**Правильный ответ:**
**4 - УВЧ-терапию или магнитотерапию – 6-8 сеансов**

**ОБОСНОВАНИЕ**

Данный курс физеотерапии позволит уменьшить отек мягких тканей, улучшить трофику и уменьшить болевой симптом.

Челюстно-лицевая хирургия / под ред. Кулакова А. А. - Москва : ГЭОТАР-Медиа, 2019. - 692 с. (Серия "Национальные руководства") (1)

## Вопрос 10

Для укрепления связочного аппарата и восстановления мышечного тонуса пациенту нужно назначить

1. **электростимуляцию жевательных мышц**
2. введение в мышцы препарата ботулонического токсина
3. отказ от твердой пищи сроком до полугода
4. проведение общеукрепляющей лечебной физкультуры

**Правильный ответ:**
**1 - электростимуляцию жевательных мышц**

**ОБОСНОВАНИЕ**

Данный метод лечения позволит укрепить мышечный аппарат ВНЧС и способствует снижению риска повторного вывиха нижней челюсти в дальнейшем.

Челюстно-лицевая хирургия / под ред. Кулакова А. А. - Москва : ГЭОТАР-Медиа, 2019. - 692 с. (Серия "Национальные руководства") (1)

## 4. Вариатив

### Вопрос 11

Из лучевых методов диагностики при патологии ВНЧС наиболее информативным является

1. ультразвуковое исследование ВНЧС
2. ортопантомограмма
3. **компьютерная томография челюстно-лицевой области**
4. обзорная рентгенограмма лицевого черепа в носо-лобной проекции

**Правильный ответ:**
**3 - компьютерная томография челюстно-лицевой области**

**ОБОСНОВАНИЕ**

Является наиболее информативным методом в диагностике костных патологий челюстно-лицевой области. Позволяет определить точное положение мыщелковых отростков нижней челюсти и исключить вероятность переломов нижней челюсти.

Челюстно-лицевая хирургия: учебник / под редакцией проф. Дробышева А.Ю., проф. Янушевича О.О. – М.: ГЭОТАР-Медиа, 2018 – глава 11. Травма челюстно-лицевой области, стр.: 399 – 502. (1)

Лечение пациентов с расстройствами височно-нижнечелюстного сустава и жевательных мышц / Трезубов В. Н. , Булычева Е. А. , Трезубов В. В. , Булычева Д. С. - Москва : ГЭОТАР-Медиа, 2021. - 96 с. (1)

### Вопрос 12

Вывихи нижней челюсти классифицируются на

1. **передний, задний, двусторонний, односторонний, острый, хронический**
2. передний, нижний, двусторонний, трехсторонний, острый, подострый
3. нижний, боковой, двусторонний, односторонний, острый, обострившийся
4. нижний, верхний, односторонний, трехсторонний, острый, хронический

**Правильный ответ:**
**1 - передний, задний, двусторонний, односторонний, острый, хронический**

**ОБОСНОВАНИЕ**

В современной классификации вывихи подразделяют по направлению смещения (передний/задний), по количеству пораженных сторон (односторонний/двусторонний) и по остроте процесса (острый/хронический).

Челюстно-лицевая хирургия / под ред. Кулакова А. А. - Москва : ГЭОТАР-Медиа, 2019. - 692 с. (Серия "Национальные руководства") (1)

# Ситуационная задача 0002

12 вопросов · Стоматология хирургическая · Высшее образование

## 1. УСЛОВИЕ СИТУАЦИОННОЙ ЗАДАЧИ

### 1.1. Ситуация

Женщина 46 лет обратилась к врачу-стоматологу-хирургу.

### 1.2. Жалобы

на

- сильное обнажение шеек зубов,
- на эстетический недостаток.

### 1.3. Анамнез заболевания

Пациентка отмечает, что рецессия десны появилась впервые 10 лет назад и медленно прогрессирует. В течение последних двух лет было проведено пародонтологическое лечение.

### 1.4. Анамнез жизни

Хронические соматические заболевания отрицает, аллергоанамнез не отягощен.

### 1.5. Объективный статус

При осмотре слизистая десны на всем протяжении верхней и нижней челюстей бледно-розового цвета, несколько анемична, пародонтальные карманы не выявляются. Атрофия десневых сосочков в области жевательной группы зубов, рецессия десны с вестибулярной стороны в области 1.3-2.3, 4.1-4.5 зубов - III класс по Миллеру и IV класс в области 3.3, 3.2 зубов. Протрузия 3.3, 4.3 зубов. На нижней челюсти в переднем отделе отмечается тонкий биотип, определяется рубец в области переходной складки 3.4-4.4 зубов, после проведенной вестибулопластики. При рентгенологическом обследовании – горизонтальный тип резорбции костной ткани: снижение высоты альвеолярных перегородок до 1/3 при сохранении плотности альвеолярного края челюсти, симметричность поражения



ведяева2_14.10_рис1.jpg



ведяева2_14.10_рис2.jpg

## 1. План обследования

### Вопрос 1

К необходимым для постановки диагноза дополнительным методам обследования относят

1. **конусно-лучевую компьютерную томографию**
2. УЗИ-исследование
3. **телерентгенографию**
4. микробиологическое исследование
5. МРТ-исследование

**Правильные ответы:**
**1 - конусно-лучевую компьютерную томографию**
**3 - телерентгенографию**

**ОБОСНОВАНИЕ**

Рекомендовано расширить зону осмотра и оценить уровень скрытой рецессии, степень резорбции вестибулярной кортикальной костной пластины.

Хирургическая стоматология : национальное руководство / под ред. А. А. Кулакова. - Москва : ГЭОТАР-Медиа, 2021. (1) (2)

Эта методика позволяет определить влияние положения челюстей относительно друг друга, положения зубов относительно челюстей, тип прикуса, патологии скелета в челюстно-лицевой области, наличие асимметрий на развитие рецессии десны. Спрогнозировать результат ортодонтического лечения, спланировать проведение хирургического вмешательства.

Ортодонтия. Национальное руководство. В 2 т. Т. 1. Диагностика зубочелюстных аномалий / под ред. Л. С. Персина. – Москва : ГЭОТАР-Медиа, 2020. – 304 с. (Серия «Национальные руководства») (1)

## 3. Результаты дополнительных методов обследования

### 3.1. Конусно-лучевая компьютерная томография



ведяева2_14.10_рис3.jpg

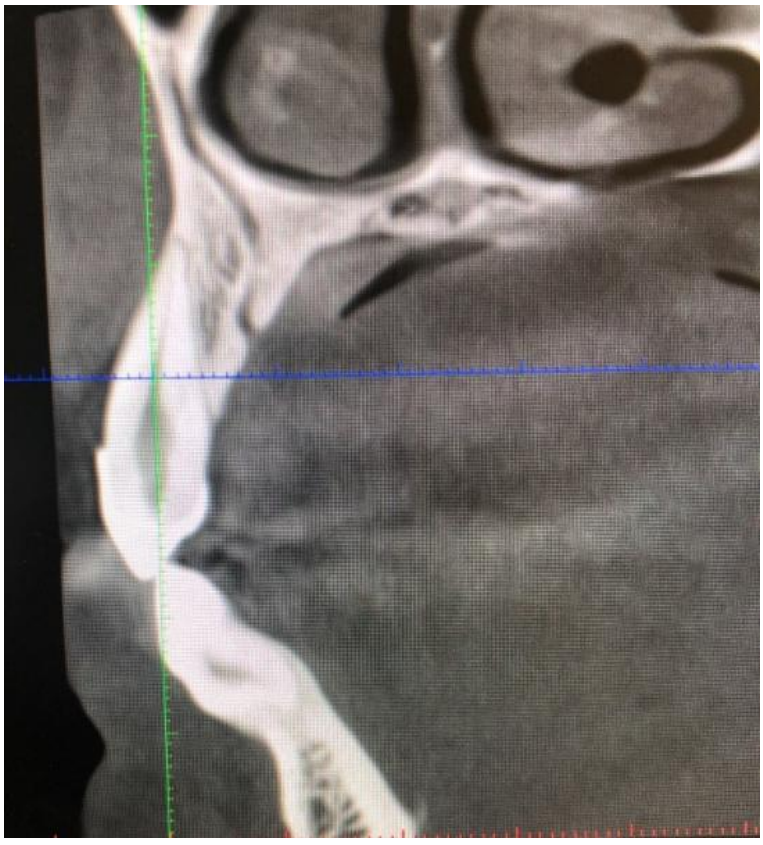

ведяева2_14.10_рис4.jpg



ведяева2_14.10_рис5.jpg

## 3.2. Телерентгенография



ведяева2_14.10_рис6.jpg

## Вопрос 2

К необходимым для постановки диагноза инструментальные методам обследования относят

1. мазок-отпечаток слизистой
2. **измерение метрических параметров рецессии десны**
3. фото протоколирование
4. функциональную диагностику

**Правильный ответ:**
**2 - измерение метрических параметров рецессии десны**

**ОБОСНОВАНИЕ**

Перед хирургическим вмешательством определяли метрические показатели рецессии десны с помощью пародонтологического зонда и иглы со стоппером.

Пародонтология / под ред. Янушевича О. О. , Дмитриевой Л. А. - Москва : ГЭОТАР-Медиа, 2018. - 752 с. (Серия "Национальные руководства") (1) (2) (3)

### 5. Результаты инструментального метода обследования

### 5.1. Измерение метрических параметров рецессии десны

По средней вестибулярной линии отмечали: 1) параметр глубины рецессии (ГР); 2) ширину кератинизированной десны (ШКД); 3) глубину зубодесневого кармана (ЗДК); 4) толщину (объем) кератинизированной десны (ТКД); 5) уровень клинического прикрепления (УКП).

Точное определение всех метрических показателей рецессии десны обосновывает выбор хирургической техники пластики десны. В данном случае измерение проводится пародонтальным зондом или при помощи штангель циркуля.

Пародонтология: национальное руководство / под ред. О.О. Янушевича, Л.А. Дмитриевой. — 2-е изд., перераб. и доп. — М.: ГЭОТАР-Медиа, 2018., С. 558-560.

### 5.2. Фото протоколирование

Проводится только визуальная оценка состояния десны в области рецессии.

### 2. Диагноз

## Вопрос 3

Предполагаемым основным диагнозом в данном случае является

1. Хронический гингивит
2. Пародонтоз
3. **Рецессия десны (генерализованная)**
4. Локальная рецессия десны

**Правильный ответ:**
**3 - Рецессия десны (генерализованная)**

**ОБОСНОВАНИЕ**

В области 1.4-2.4, 3.1, 3.3, 4.1, 4.3, 4.4 зубов определяется оголение поверхности корня, слизистая оболочка десен бледно-розового цвета, множественные клиновидные дефекты. При зондировании пародонтальные карманы и зубные отложения отсутствуют, в межпроксимальных областях убыль костной ткани отсутствует.

Пародонтология / под ред. Янушевича О. О. , Дмитриевой Л. А. - Москва : ГЭОТАР-Медиа, 2018. - 752 с. (Серия "Национальные руководства") (1) (2)

### 7. Диагноз

K06.0 Рецессия десны (генерализованная)

### 3. Лечение

## Вопрос 4

Пациенту показано _____ лечение

1. ортопедическое (постоянное протезирование)
2. **хирургическое**
3. терапевтическое (пломбирование)
4. профилактическое (реминерализующая терапия)

**Правильный ответ:**
**2 - хирургическое**

**ОБОСНОВАНИЕ**

Хирургическое вмешательство направлено на то, чтобы восполнить объём утраченных мягких тканей, создать новую зону прикрепления слизистой.

Пародонтология / под ред. Янушевича О. О. , Дмитриевой Л. А. - Москва : ГЭОТАР-Медиа, 2018. - 752 с. (Серия "Национальные руководства") (1)

## Вопрос 5

Хирургическим методом закрытия рецессий, который целесообразно использовать в данном случае, является

1. комбинация слизистого коронарно смещённого лоскута и свободного соединительнотканного трансплаттата
2. метод перемещения подэпителиального соединительнотканного трансплантата под полностью расщеплённый и латерально смещенный лоскут
3. туннельный метод
4. **комбинированный метод: коронарное смещение лоскута с поворотом десневых сосочков на верхней челюсти (по Zucchelli и De Sanctis (2000), туннельный метод на нижней челюсти (по Otto Zuhr (2007)**

**Правильный ответ:**
**4 - комбинированный метод: коронарное смещение лоскута с поворотом десневых сосочков на верхней челюсти (по Zucchelli и De Sanctis (2000), туннельный метод на нижней челюсти (по Otto Zuhr (2007)**

**ОБОСНОВАНИЕ**

Открытый способ позволяет полноценно провести сглаживание и биомодификацию поверхности корня на верхней челюсти ввиду наличия клиновидных дефектов. Двухслойный метод предполагает применение аутотрансплантата для аугментации мягких тканей в области рецессии.

Хирургическая стоматология : национальное руководство / под ред. А. А. Кулакова. - Москва : ГЭОТАР-Медиа, 2021. (1) (2) (3)

Пародонтология / под ред. Янушевича О. О. , Дмитриевой Л. А. - Москва : ГЭОТАР-Медиа, 2018. - 752 с. (Серия "Национальные руководства") (1)

На нижней челюсти ввиду тонкого биотипа, выраженной рецессии и сильной протрузии клыков, целесообразнее провести тоннельный метод аугментации соединительнотканным аутотрансплантатом без проведения косых разрезов в основании десневых сосочков, таким образом, не нарушая кровоснабжения со стороны сосочков. (4)

## Вопрос 6

Материалом для аугментации мягких тканей, предпочтительным в данном случае, является

1. мукографт
2. мукодерм
3. аллодерм
4. **соединительнотканный аутотрансплантат**

**Правильный ответ:**
**4 - соединительнотканный аутотрансплантат**

**ОБОСНОВАНИЕ**

Пересадка собственных тканей, минимальный риск отторжения, меньшая степень усадки аутотрансплантата по сравнению с замещающими материалами.

Терапевтическая стоматология : национальное руководство / под ред. Л. А. Дмитриевой, Ю. М. Максимовского. - 2-е изд., перераб. и доп. - Москва : ГЭОТАР-Медиа, 2021 (1) (2)

Пародонтология / под ред. Янушевича О. О. , Дмитриевой Л. А. - Москва : ГЭОТАР-Медиа, 2018. - 752 с. (Серия "Национальные руководства") (1)

## Вопрос 7

К группе препаратов, обязательно применяемым в послеоперационном периоде, относят

1. муколитики
2. **антибиотики**
3. бронхолитики
4. ингибиторы протоновой помпы

**Правильный ответ:**
**2 - антибиотики**

**ОБОСНОВАНИЕ**

В послеоперационном периоде есть риск развития инфекционных осложнений, в связи с чем, назначаются антибиотики широкого спектра действия.

Принципы организации периоперационной антибиотикопрофилактики в учреждениях здравоохранения. Федеральные клинические рекомендации. «Национальная ассоциация специалистов по контролю инфекций, связанных с оказанием медицинской помощи» (НП «НАСКИ») 19.11.2014 (Протокол №6)

Пародонтология / под ред. Янушевича О. О. , Дмитриевой Л. А. - Москва : ГЭОТАР-Медиа, 2018. - 752 с. (Серия "Национальные руководства") (1) (2)

## Вопрос 8

К ранним осложнениям вестибулопластики свободными трансплантатами с неба в области донорской зоны, относят

1. расхождение швов
2. некроз мягких тканей
3. **кровотечение, гематому**
4. отек мягких тканей

**Правильный ответ:**
**3 - кровотечение, гематому**

**ОБОСНОВАНИЕ**

Небо является хорошо кровоснабжаемой донорской областью для забора мягких тканей, поэтому при планировании забора большого объема тканей дефект на небе закрывают гемостатической губкой, подшивая ее к краям дефекта. Поверх подшитой губки накладывают защитную капу, которую используют до полного заживления донорского участка.

Хирургическая стоматология : национальное руководство / под ред. А. А. Кулакова. - Москва : ГЭОТАР-Медиа, 2021. (1) (2) (3)

## Вопрос 9

К факторам риска развития генерализованной рецессии десны у данной пациентки относят

1. **патологию прикуса**
2. воспалительные заболевания пародонта
3. неправильную чистку зубов
4. некариозные поражения

**Правильный ответ:**
**1 - патологию прикуса**

**ОБОСНОВАНИЕ**

Нарушение окклюзионных взаимоотношений и положения зубов вызывает участки ишимизации пародонта, что приводит к резорбции кортикальной костной ткани и рецессии десны.

Пародонтология / под ред. Янушевича О. О. , Дмитриевой Л. А. - Москва : ГЭОТАР-Медиа, 2018. - 752 с. (Серия "Национальные руководства") (1)

## Вопрос 10

О стабильности полученного результата можно говорить на сроке

1. 1 месяц
2. 3 месяца
3. **1 год**
4. 14 дней

**Правильный ответ:**
**3 - 1 год**

**ОБОСНОВАНИЕ**

Процессы ремоделирования мягких тканей десны в зоне аугментации протекают в среднем до полугода.

Пародонтология / под ред. Янушевича О. О. , Дмитриевой Л. А. - Москва : ГЭОТАР-Медиа, 2018. - 752 с. (Серия "Национальные руководства") (1)

### 4. Вариатив

## Вопрос 11

Методика пластики множественных рецессий десны по _Otto Zuhr_ заключается в

1. **модифицированной микрохирургической туннельной технике для устранения множественных рецессий с применением соединительнотканного трансплантата**
2. закрытии пересаженного в зону рецессии фрагмента соединительной ткани путем латерального смещения полнослойных лоскутов на ножке
3. коронковом смещении лоскута с поворотом десневых сосочков
4. двухэтапной операции – сначала проводится пластика свободным трансплантатом открытым способом, затем во время второй операции проводится коронарное смещение тканей

**Правильный ответ:**
**1 - модифицированной микрохирургической туннельной технике для устранения множественных рецессий с применением соединительнотканного трансплантата**

**ОБОСНОВАНИЕ**

Автором разработана туннельная техника пластики множественных рецессий десны и предложен микрохирургический подход с применением специальных инструментов, также разработанных при участии автора.

Пластическая и эстетическая хирургия в пародонтологии и имплантологии / О. Цур, М. Хюрцелер. – М.: «Азбука», 2014, С. 282-403.

## Вопрос 12

Тактикой лечения при получении гипертрофированной слизистой после пластики рецессии десны является

1. фотодинамическая терапия
2. **проведение абразии слизистой (керамическим триммером, скальпелем)**
3. повторная пластика десны
4. удаление зуба

**Правильный ответ:**
**2 - проведение абразии слизистой (керамическим триммером, скальпелем)**

**ОБОСНОВАНИЕ**

Для достижения лучшего эстетического результата, выравнивания «десневого зенита».

Пластическая и эстетическая хирургия в пародонтологии и имплантологии / О. Цур, М. Хюрцелер. – М.: «Азбука», 2014, С. 834-841.